

Мезотерапия с хиалуронова киселина

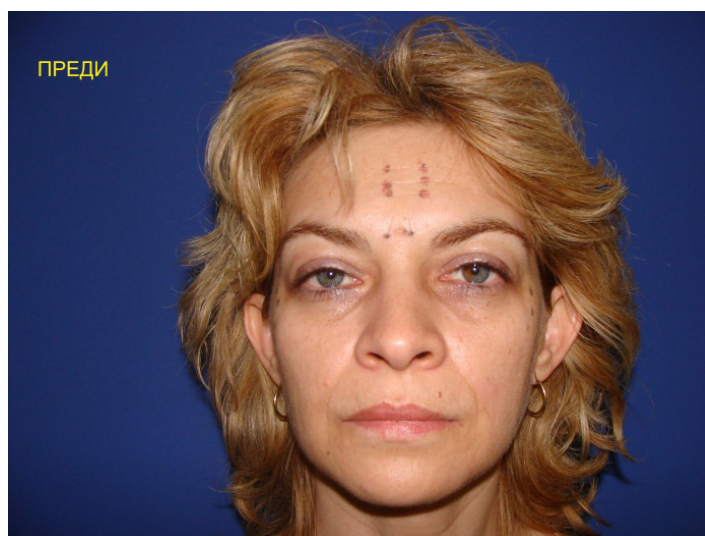
Д-р Христо Лозанов ДМ, Д-р Владимир Василев ДМ
ВМА София

Увод

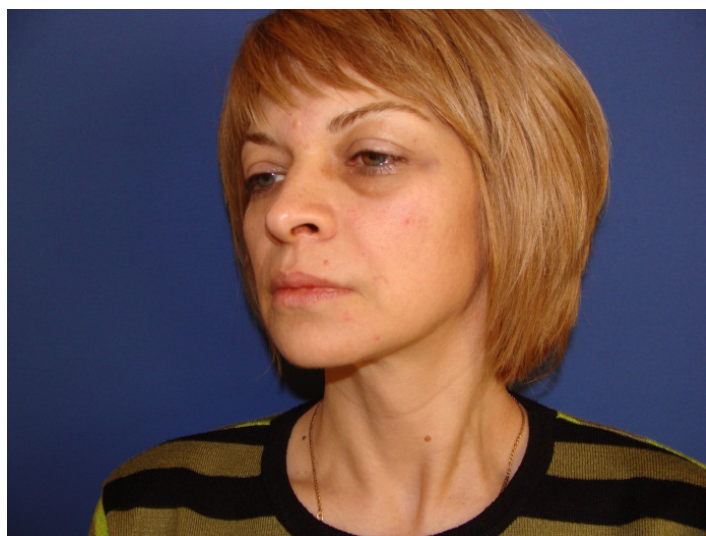Традиционно мезотерапията и техниките свързани с нея, увеличават фациалния еластицитет, намаляват малките бръчки, което популяризира мезотерапията, но всъщност различни методики, публикувани във времето, са се означавали като мезотерапия: във Франция, Михаел Пистор; в САЩ, Роберта Флаг и др. Настоящата публикация представлява индивидуален подход, чрез използване на хиалуронова киселина, която се прилага, чрез техника с множество убождания с ултратънка игла, с цел получаване на неколагенеза, която подобрява изгледа на лицето.

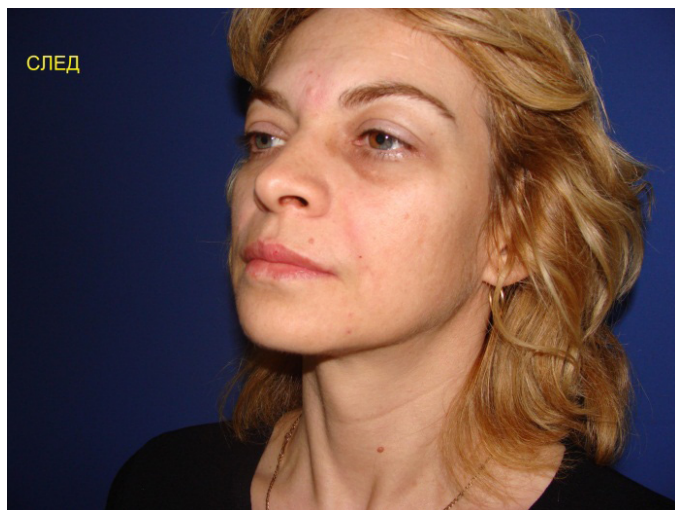Материал

Представяме пациентка на 46 години, която е пациентка на нашата практика с 5 години давност. При нея бяха прилагани системно дермални филъри в хиалуронова киселина на общо 4 етапа, като всеки от етапите включваше последователни процедури годишно.



фигура 1. В началото на периода






фигура 2. В края на периода

Метод

Ние считаме, че множеството механични убождания от голям брой микропрониквания създават зона с интрадермално разположение (там, където се разполага и дермалния филър), където се образува нов колаген. Винаги съществува неспецифично възпаление, което също подпомага неоколагеногенезата. За това е добре пациентите да бъдат под постоянно лекарско наблюдение с цел да бъдат копирани по сериозни увреди. При поставянето на такъв тип дермални филъри е необходимо щателно да се съблюдава изключването на симултантни други процедури, които пациентите посещават в този момент, например: химически пилинг, дермабразия и др. Те създават допълнителна травма и колко и да изглеждат безобидни в очите на пациента, това може да доведе до тежки, трудни за овладяване, нежелани реакции.

Иглите, които се прилагат са 30G-1,2, стерилизирани чрез облъчване, прониквайки в повърхностната или дълбоката дерма, трябва да сме сигурни,

че не навлизаме с кръвоносен съд или имплант, който е приложен под мястото на убождането.



Резултат

При тази пациентка оценката на клиничния резултат се базира, освен върху фотграфска документация, а и върху нейните субективни преценки и обеждания, че изглежда по-добре и е много доволна от резултата.

Манипулацията е напълно хирургична, като включва: хирургична, асептична обработка на кожата и трябва да се изпълнява в условията на стерилност, подминаването на този факт може да доведе до хазартен изход от манипулацията. Това се разглежда в отделен наш труд.

Книгопис

Pistor M. [What is mesotherapy?] [abstract]. Chir Dent Fr 1976;46:59.

Petit P. The history of mesotherapy. In: Madhere, editor. Aesthetic mesotherapy and injection lipolysis in clinical practice.

Informa Healthcare; 2007. p. 20.

Le Coz J. Mesotherapy and lipolysis: a comprehensive clinical approach. France: Esthetic Medic; 2008.

Aesthetic mesotherapy and injection lipolysis in clinical practice. Madhe` re, editor.

Medioni G. Results of 6 years of treatment of painful periodontal episodes by mesotherapy. *Chir Dent Fr* 1980;46:97.

Dalloz-Bourguignon A. A new therapy against pain: mesotherapy. *J Belge Med Phys Rehabil* 1979;2:230.

Vaillant P. Remission of painful orodental symptoms using treatment with mesotherapy. *Chir Dent Fr* 1986;56:41.

Donini I, DeAnna D, Carella G, et al. Mesotherapy in the treatment of lymphedema: histologic and ultrastructural observations. *Chir Patol Sper* 1982;30:25.

Gallo R. Mesotherapy in phlebology. *Phlebologie* 1980;33:153.

Menkes CJ, Laoussadi S, Kac-Ohana N, et al. Controlled trial of injectable diclofenac in mesotherapy for the treatment of tendonitis. *Rev Rhum Mal Osteoartic* 1990;57:589.

Soncini G, Costantino C. The treatment of pathologic calcification of shoulder tendons with E.D.T.A. bisodium salt by mesotherapy. *Acta Biomed Ateneo*

Parmense 1998;69:133.

Guazzetti R, Iotti E, Marinoni E. Mesotherapy with naproxin sodium in musculoskeletal disease. *Riv Eur Sci Med Farmacol* 1988;10:539.

Brule-Fernand S. Treatment of chronic cancer pain. Contribution of acupuncture, auriculotherapy, and mesotherapy. *Soins* 1993;568:39.

Kalil A. Aesthetic mesotherapy: the US approach and contribution. *J Cosmet Dermatol* 2006;19:753.

Davis MD, Wright TI, Shehan JM. A complication of mesotherapy: noninfectious granulomatous panniculitis. *Arch Dermatol* 2008;144:808.

Al-Khenaizan S. Facial cutaneous ulcers following mesotherapy. *Dermatol Surg* 2008;34:832.

Kadry R, Hamadah I, Al-Issa A, et al. Multifocal scalp abscess with subcutaneous fat necrosis and scarring alopecia as a complication of scalp mesotherapy. *J Drugs Dermatol* 2008;7:72.

Munayco CV, Grijalva CG, Culqui DR, et al. Outbreak of persistent cutaneous abscesses due to *Mycobacterium chelonae* after mesotherapy sessions. Lima (Peru), Peru. *Rev Saude Publica* 2008;42:146

Bessis D, Guilhou JJ, Guillot B. Localized urticaria pigmentosa

- triggered by mesotherapy. *Dermatology* 2004;209:343.
27. Rosina P, Chierigato C, Miccolis D, et al. Psoriasis and side effects of mesotherapy. *Int J Dermatol* 2001;40:581.
- Nagore E, Ramos P, Botells-Estrada R, et al. Cutaneous infection with *Mycobacterium fortuitum* after localized microinjections (mesotherapy) treated successfully with a triple drug regimen. *Acta Derm Venereol* 2001;81:291–3.
- Urbani CE. Urticarial reaction to ethylenediamine in aminophylline following mesotherapy. *Contact Derm* 1994;31:198.
- Paul C, Burguiere AM, Vincent V, et al. [BCG-induced mycobacterium infection induced by alternative medicine.]. *Ann Dermatol Venereol* 1997; 124:710.
- Marco-Bonnet J, Beylot-Barry M, Texier-Maugein J, et al. [Mycobacterial bovis BCG cutaneous 190 Matarasso & Pfeifer infections following mesotherapy: 2 cases]. *Ann Dermatol Venereol* 2007;129:728.
- Ordiz I. *Tratado de Mesoterapia*. Oviedo: KRK; 2000.
- Matarasso A. Ultrasonic assisted liposuction: is this new technology for you. *Clin Plast Surg* 1999; 26(3):369.
- Pharmacy creations, compounding, and nutritional pharmacy. Randolph, NJ. Rutunda AM, Kolodney MS. Mesotherapy and phosphatidylcholine injections: historical clarification and review. *Dermatol Surg* 2006;32:465.
- Park SH, Kim DW, Lee MA, et al. Effectiveness of mesotherapy on body contouring. *Plast Reconstr Surg* 2008;121:179e.
- Salas AP, Asaadi M. Aesthetic application of mesotherapy: a preliminary report [Abstract Presented at the Annual Meeting of the American Society of Aesthetic Plastic Surgery]. Vancouver, British Columbia, April 17, 2004.
- Rotunda AM, Ablon G, Kilodney MS. Lipomas treated with subcutaneous injections of sodium deoxycholate. *J Am Acad Dermatol* 2005;53:973.
- Brown SA. The science of mesotherapy: chemical anarchy. *Aesthet Surg J* 2006;26:95.
- Duncan DI. Lipodissolve for subcutaneous fat reduction and skin retraction. *Aesthet Surg J* 2005; 25:530.
- Duncan DI, Palmer P. Fat reduction using phosphatidylcholine/sodium deoxycholate injections: standard of practice. *Aesthetic Plast Surg*, accepted for publication.