

Липофилинг, случаи от практиката

Д-р Христо Лозанов ДМ

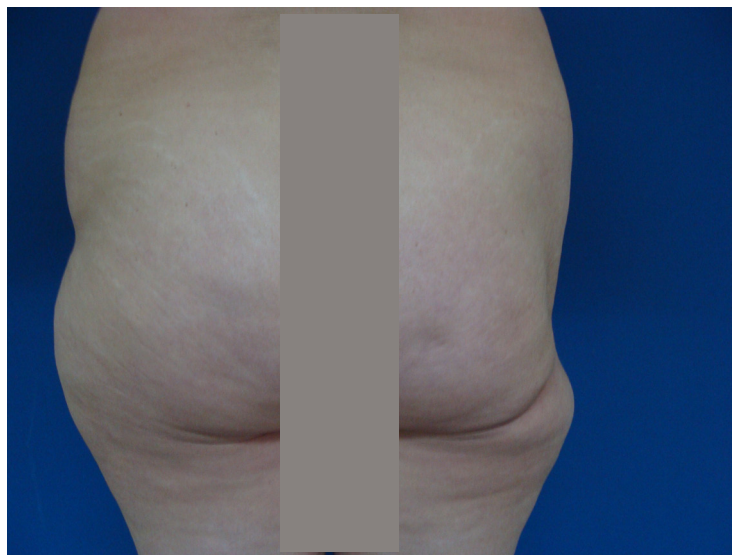
Увод

Това е една минимално инвазивна методика, която използва автоложна мастнотъканна автотрансплантация. Тя е проста за изпълнение надеждна е като методика и не е скъпа, а също така резултатите са постоянни.

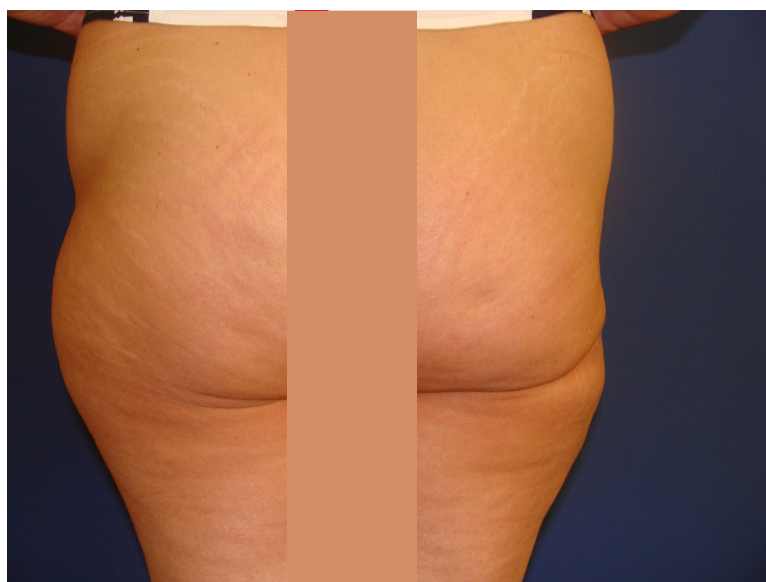
Автоложна мазнина може да бъде използвана за експандиране на тъкани в различни лаиони на тялото. В нашата практика това са: седалището, гърдите и лицето. Изкушението на пластичният хирург се съпътства от минималните разрези и минималните цикатрикси по кожата по време на късния следоперативен период.

Материал

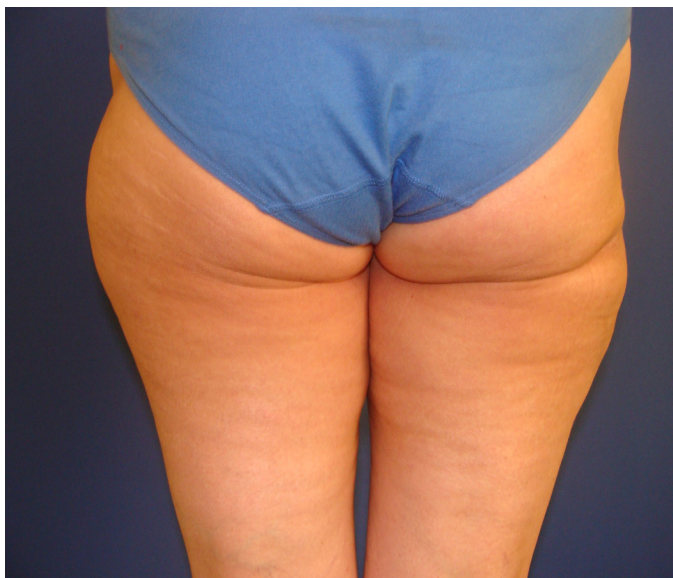Случаи Пациентка на 42 години прекарала операция по повод екстирпация на липом в областта на седалището. След направен липофилинг в същата област дефектът се изпълни, а кожата експандира над 60%.



фигура 1. Преди



фигура 2. След (ранен резултат)



фигура 3. След (късен резултат)

Метод

От изключителна важност е да се работи много внимателно по време на процедурата. Това пази липоцитите от травми и резултатите след това са по добри.

В нашата практика ние използваме заключващи спринцовки и тумесцентна техника. Мазнината след като се вземе с канюли тип Тумей под въздействие на собствен вакуум от спринцовката може да се промие вътре в спринцовката като тя се оставя с цел липоаспирата да се промие.

Разтвор на Клайн, освен че трябва много точно да се приготви като пропорция 18 грама на 1000 мл с цел постигане на оптимално онкотично налягане. Някои автори добавят серумен албумин. Ние го прилагаме само при дефекти на седалището и бричовите.

Резултат

Специално в този случай, пациентката беше много доволна от резултата. Дефектът се изпълни, качеството на

кожата над дефекта също беше добро, без наличие на некрози и хематоми. Контурните неравности постепенно се изгладиха и след прилагане на рехабилитация, този участък от тялото придоби нормален вид.

Заключение

Пациентката манифестира добър краен резултат. Дефектът с минус тъкан беше изпълнен над 60%, за корекция на симетричността на тялото и бе предложено да се направи малка липосукция от другата страна, което все още се обсъжда. Липофилингът за тяло е добра методика, чрез използването на която може да симетризират различни части на тялото.

Частична асиметрия винаги може да се получи, когато участъците се редуцират несравнимо или когато не се обръща достатъчно внимание, за постигането на симетрия. Нашият екип счита, че не винаги красотата е в симетрията и по начало различните части на тялото са асиметрични.

Внимателната сравнителна оценка при тези методики и допълнителната фина обработка с липосукция, спомага да се доведе до минимум асиметрията.

Книгопис

Coleman SR. Structural fat grafting: More than a permanent filler. *Plast Reconstr Surg.* 2006, 118 Suppl.: 108-120S

Delay E. Lipomodelling of the reconstructed breast. Chapter 66, *Surgery of the breast – Principles and Art.* Ed Spear S.L. Second Edition 930- 946 Lippincott Williams & Wilkins, Philadelphia 2006

Delay E, Garson S, Tousson G, Sinna R
Fat injection to the breast: Technique,
results and indications based on 880
procedures over 10 years. *Aesthet Surg J.*
2009, 29: 360- 378

Coleman SR. Fat grafting to the breast
revisited: Safety and efficacy. *Plast
Reconstr Surg.* 2007, 119: 775-787

Illouz YG, Sterodimas A. Autologous fat
transplantation to the breast: A personal
technique with 25 years of experience.
Aesth Plast Surg. 2009, 33: 706-715

Zheng, DN, Li QF, Lei H et al. Autologous
fat grafting to the breast for cosmetic
enhancement: experience in 66 patients
with long-term follow up. *J Plast Reconstr
Aesthet Surg.* 2008, 61: 792-798

Spear SL, Wilson HB, Lockwood MD. Fat
injection to correct contour deformities in
the reconstructed breast. *Plast Reconstr
Surg.* 2005, 116: 1300- 1305



сп. "Българска Наука"
www.nauka.bg

НАУЧИ ПОВЕЧЕ!